selbst-verstehen.de

Beispielbefund Endometriose

20.04.2024

Originalbefund	Übersetzung
Diagnose:	**Ihre Erkrankung:**
Endometriose:	Die Gebärmutter ist birnenförmig und liegt im Becken. Ihr unterer Teil ragt etwas in die Scheide hinein. Innen ist die Gebärmutter mit einer Schleimhaut-Schicht ausgekleidet. Darüber befindet sich eine Muskelschicht. Die Schleimhaut-Schicht verändert sich während des Zyklus. Dafür sind bestimmte Hormone verantwortlich. Im Laufe eines Zyklus wird die Schleimhaut dicker. Wenn man nicht schwanger ist, wird ein Teil der Gebärmutter-Schleimhaut bei der Regelblutung abgestoßen. Bei der Erkrankung Endometriose wächst Gewebe, das der Gebärmutter-Schleimhaut ähnelt, außerhalb der Gebärmutter. Solches Gewebe wird Endometriose-Herde genannt. Die Endometriose-Herde können sich zum Beispiel an den Eierstöcken oder im Becken befinden. Die Beschwerden bei Endometriose können sehr unterschiedlich sein. Es können zum Beispiel Schmerzen, Zyklus-Störungen oder Probleme mit der Verdauung auftreten. Sie haben Endometriose.

	Sie sehen von vorne auf ein weibliches Becken. 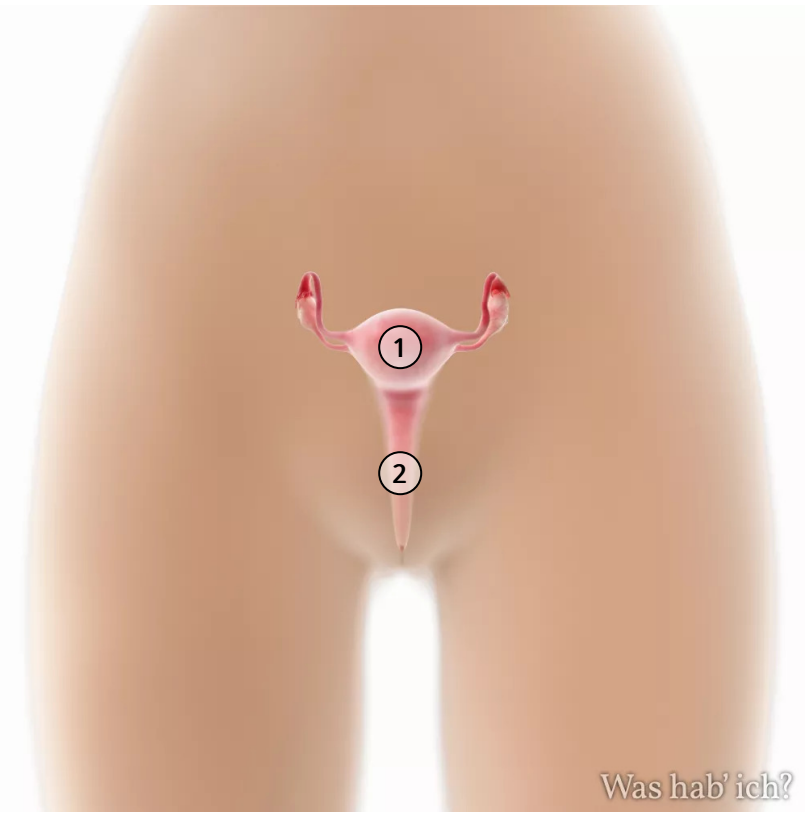 1 Gebärmutter 2 Scheide
Anamnese:	**Ihre Krankengeschichte:**
Die Patientin stellte sich zur Kontrolluntersuchung bei Z. n. Laparoskopie in unserem Endometriose-Zentrum vor.	„Z. n." ist die Abkürzung für „Zustand nach". Damit beschreibt man in der Medizin zum Beispiel Krankheiten oder medizinische Eingriffe, die in der Vergangenheit liegen. Sie hatten zu einem früheren Zeitpunkt eine Bauchspiegelung. Sie waren nun zur Kontrolle in einem Zentrum, das auf Endometriose spezialisiert ist.
Aktuelle Beschwerden:	Ihre derzeitigen Beschwerden:
Dysmenorrhoe,	Sie haben Regel-Schmerzen.
Zyklussynchroner abdomineller Crescendo-Schmerz mit Maximum am ersten Tag der Menstruation, intermittierend mit Ausstrahlung in beide Beine,	Sie haben Bauchschmerzen. Ihre Schmerzen sind abhängig vom Zyklus. Sie beginnen vor Ihrer Regelblutung und werden dann immer stärker. Am ersten Tag Ihrer Regelblutung sind die Schmerzen am stärksten. Die Schmerzen ziehen immer mal wieder auch in Ihre beiden Beine.
Hypermenorrhoe	Ihre Regelblutung ist sehr viel stärker als normal.

und Menorrhagie.	Ihre Regelblutung ist länger als normal.
Selten Metrorrhagie beginnend mit leichtem Spotting.	Zwischenblutungen sind Blutungen, die zwischen der eigentlichen Regelblutung stattfinden. Schmierblutungen sind Blutungen mit einer geringeren Blutmenge als bei der eigentlichen Regelblutung. Sie haben selten Zwischenblutungen. Die Zwischenblutungen beginnen mit leichten Schmierblutungen.
keine Dyspareunie.	Sie haben keine Schmerzen beim Sex.
Keine Dysurie sowie Makrohämaturie.	Sie haben keine Schwierigkeiten beim Wasserlassen. Sie haben kein sichtbares Blut im Urin.
Keine Defäkationsbeschwerden.	Sie haben keine Beschwerden beim Stuhlgang.
Vereinzelt Diarrhoe und Obstipation.	Sie haben vereinzelt Durchfall und Verstopfung.
Keine pulmologischen Probleme, keine Hämoptysen.	In sehr seltenen Fällen können sich auch Endometriose-Herde an anderen Stellen als im Bauch bilden. Dann kann zum Beispiel die Lunge betroffen sein. Sie haben keine Probleme, die die Lunge betreffen. Sie haben kein Blut gehustet.
Menarche mit 13 Jahren.	Sie hatte mit 13 Jahren Ihre erste Regelblutung.
	Es gibt zwei Eierstöcke im weiblichen Körper. Die Eierstöcke liegen rechts und links von der Gebärmutter im Becken. In den Eierstöcken reifen die Eizellen heran. Eine reife Eizelle kann über den Eileiter vom Eierstock in die Gebärmutter gelangen.

	Sie sehen von vorne auf einen weiblichen Körper. Auf einer Seite ist der Eierstock nicht zu sehen. 1 Eierstock 2 Eileiter 3 Gebärmutter 4 Scheide
Kein Abort oder EUG.	„EUG“ ist die Abkürzung für „Extrauterin-Gravidität“. Normalerweise nistet sich die befruchtetet Eizelle in der Schleimhaut der Gebärmutter ein, wo sie sich gut weiterentwickeln kann. Bei einer Extrauterin-Gravidität nistet sich die befruchtete Eizelle außerhalb der Gebärmutter ein. Die Eizelle kann sich zum Beispiel im Eileiter einnisten. Sie hatten keine Schwangerschaft, bei der sich die Eizelle außerhalb von der Gebärmutter eingenistet hat. Sie hatten keine Fehlgeburt und keinen Schwangerschafts-Abbruch.
Nulligravida/Nullipara	Sie waren noch nie schwanger. Sie haben noch kein Kind geboren.
Aktuell hormonelle Kontrazeption.	Zu den hormonellen Verhütungsmitteln zählt zum Beispiel die „Pille“. Momentan verhüten Sie mit einem hormonellen Verhütungsmittel.

Prinzipiell bestehe in der Zukunft Kinderwunsch, Pat. besorgt bezüglich Einschränkungen der Fertilität bzw. Sterilität. Eine ausführliche Beratung dazu ist erfolgt.	Sie wünschen sich grundsätzlich in der Zukunft Kinder. Sie machen sich Sorgen, dass Ihre Fruchtbarkeit eingeschränkt ist oder Sie keine Kinder bekommen können. Sie wurden zu diesem Thema beraten.
EFI nicht erhoben	„EFI“ ist die Abkürzung für den „Endometriosis Fertility Index“. Das ist eine Punkte-Skala für die Endometriose. Endometriose kann die Fruchtbarkeit beeinträchtigen. Der EFI soll Informationen darüber geben, wie wahrscheinlich das Eintreten einer Schwangerschaft ist. Der EFI wurde bei Ihnen am Untersuchungstag nicht bestimmt.
Diagnostik:	Untersuchungen:
Gynäkologische Untersuchung mit Spekulum:	Ein Spekulum ist ein Untersuchungs-Instrument, das bei einer frauenärztlichen Untersuchung in die Scheide eingeführt wird. Mit dem Spekulum kann man die Scheide und den unteren Teil der Gebärmutter besser sehen und untersuchen. Sie wurden frauenärztlich untersucht. Dabei hat Ihr Arzt oder Ihre Ärztin ein Spekulum in Ihre Scheide eingeführt.
Unauffälliger Introitus, Vagina glatt, Schleimhaut unauffällig,	Der Eingang Ihrer Scheide sieht unauffällig aus. Ihre Scheide sieht von innen glatt aus. Die Schleimhaut Ihrer Scheide sieht auch unauffällig aus.
Fluor albus,	In Ihrer Scheide ist weißer Ausfluss sichtbar.
Portio glatt,	Die Gebärmutter befindet sich mittig im Becken. Sie hat die Form einer umgedrehten Birne. Der untere, schmale Teil der Gebärmutter heißt Gebärmutter-Hals. Der untere Teil des Gebärmutter-Halses ragt in die Scheide hinein. Dieser Teil der Gebärmutter wird auch „Portio“ genannt. Am unteren Ende des Gebärmutter-Halses befindet sich die Öffnung zur Scheide. Das untere Ende des Gebärmutter-Halses nennt man Muttermund. Ihre Portio ist glatt.

	Sie sehen von vorne in die Gebärmutter hinein. 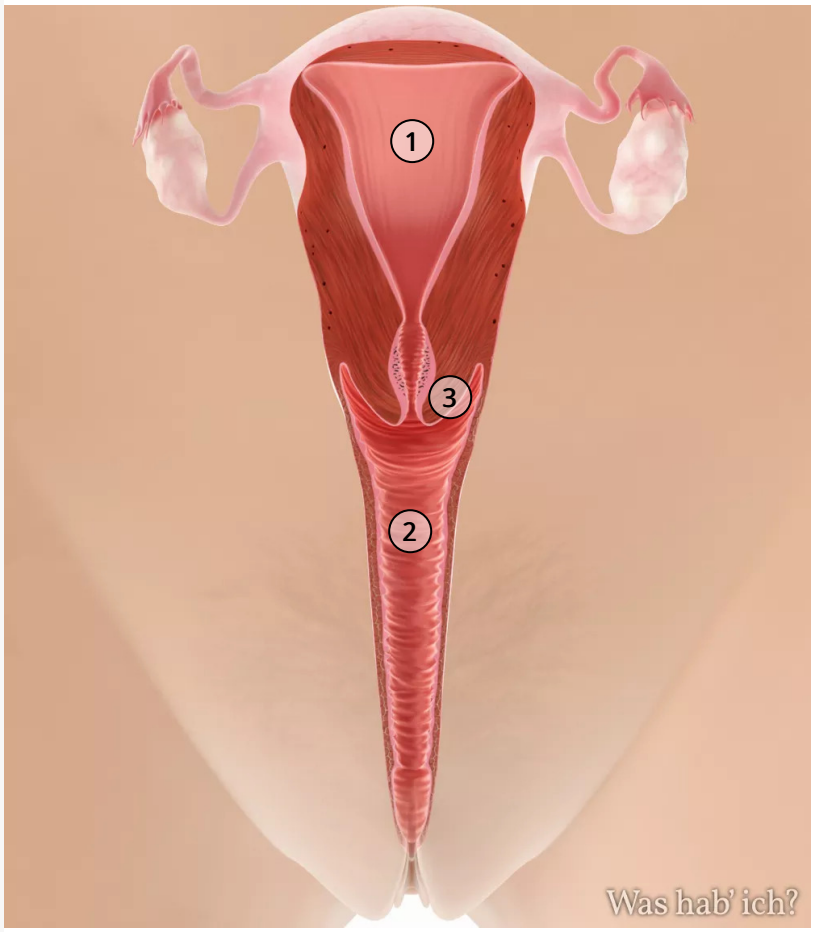 1 Gebärmutter 2 Scheide 3 Portio
Bimanuelle Palpation:	Ein Frauenarzt oder eine Frauenärztin kann die Scheide und die Gebärmutter abtasten. Dabei tastet man üblicherweise mit einer Hand von außen den unteren Bauch und Finger der anderen Hand werden zum Tasten in die Scheide eingeführt. Bei Ihnen wurde eine Tast-Untersuchung mit beiden Händen durchgeführt.
Vaginalwand glatt,	Ihre Scheiden-Wand ist glatt.
Uterus palpatorisch nicht vergrößert,	Ihre Gebärmutter ist beim Abtasten nicht vergrößert.
kein Portioschiebeschmerz,	Der untere Teil der Gebärmutter ragt in die Scheide hinein. Dieser Teil der Gebärmutter wird auch „Portio“ genannt. Bei der frauenärztlichen Untersuchung kann man die Portio mit dem Finger tasten und leicht bewegen. Sie haben keine Schmerzen, wenn man die Portio während der Untersuchung bewegt.

Abdomen opB, weich, keine Resistenzen	„opB“ ist die Abkürzung für „ohne pathologischen Befund“. Das bedeutet, dass keine Veränderungen gefunden wurden, die auf eine Erkrankung hinweisen. Bei der Untersuchung Ihres Bauchs wurden keine Veränderungen gefunden, die auf eine Erkrankung hinweisen. Ihr Bauch ist weich. Man kann keine Widerstände tasten.
DRU heute nicht erfolgt.	„DRU“ ist die Abkürzung für „digital-rektale Untersuchung“. Das ist eine Untersuchung, bei der der letzte Abschnitt des Darms mit dem Finger abgetastet wird. Dazu wird der Finger in den After eingeführt. Eine solche Untersuchung kann zum Beispiel notwendig sein, wenn man Endometriose-Herde im letzten Abschnitt vom Darm vermutet. Bei Ihnen wurde am Untersuchungstag keine solche Tast-Untersuchung des letzten Darmabschnitts gemacht.
Vaginale Sonografie:	Bei einer Ultraschall-Untersuchung wird das Innere des Körpers mithilfe von Ultraschall-Wellen dargestellt. Bei der Untersuchung bildet ein Sender Ultraschall-Wellen und sendet sie in den Körper. Anschließend werden die Ultraschall-Wellen von dem Gewebe im Körper unterschiedlich stark zurückgeworfen. Die zurückgeworfenen Wellen werden dann zu Bildern umgerechnet. Manchmal wird die Ultraschall-Untersuchung von der Scheide aus durchgeführt. Dafür führt der Frauenarzt oder die Frauenärztin einen Ultraschall-Sender in die Scheide ein. Dadurch kann man die inneren Geschlechtsorgane besser erkennen. Bei Ihnen wurde eine Ultraschall-Untersuchung von der Scheide aus gemacht.
Uterus anteflektiert	Die Gebärmutter liegt meist etwas nach vorne geneigt im Becken. Ihre Gebärmutter ist nach vorne geneigt.

	Sie sehen von schräg vorne auf ein weibliches Becken. 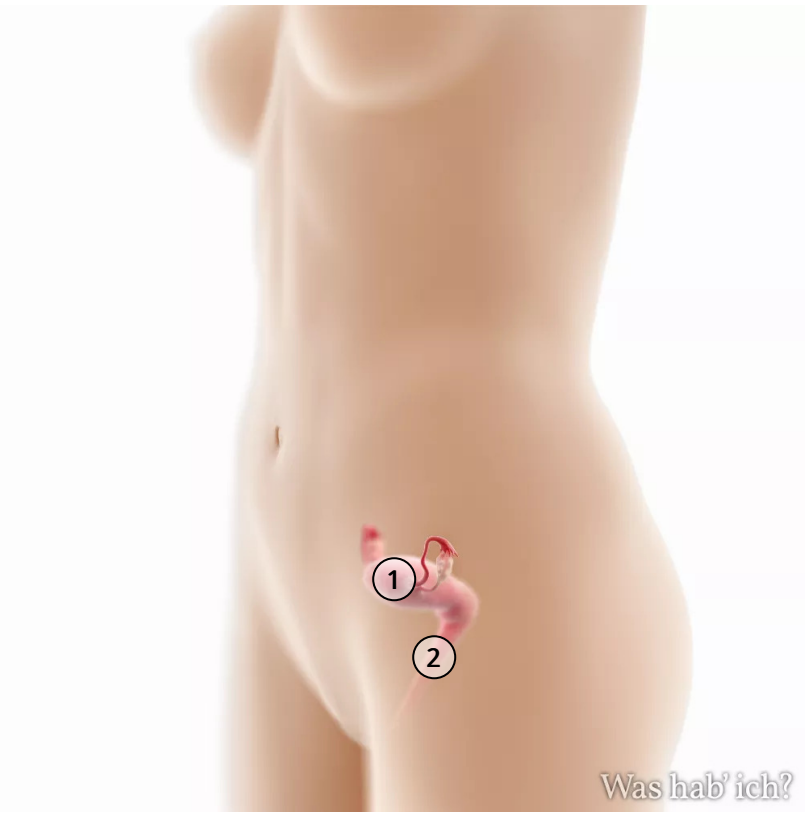 1 Gebärmutter 2 Scheide
Endometrium: homogen, Dicke zyklusentsprechend regelrecht,	Die Gebärmutter besteht aus mehreren Schichten. Die innerste Schicht ist die Gebärmutter-Schleimhaut. Sie verändert sich während des Zyklus. Bei der Regelblutung wird ein Teil der Gebärmutter-Schleimhaut abgestoßen. Bei der frauenärztlichen Untersuchung wird häufig gefragt, wann die letzte Regelblutung war. So kann der Frauenarzt oder die Frauenärztin abschätzen, in welchem Abschnitt des Zyklus man sich gerade befindet. Ihre Gebärmutter-Schleimhaut sieht gleichmäßig aus. Die Dicke Ihrer Gebärmutter-Schleimhaut ist normal für den Abschnitt des Zyklus.
keine Polypen,	Sie haben keine Vorwölbungen der Gebärmutter-Schleimhaut.
Myometrium regelrecht	Über der Gebärmutter-Schleimhaut befindet sich eine Schicht aus Muskeln. Über der Muskelschicht ist noch eine Schicht aus Bindegewebe. Die Muskelschicht der Gebärmutter sieht bei Ihnen normal aus.

ohne Hinweise auf Myome,	In der Muskelschicht der Gebärmutter können sich gutartige Knoten aus Muskel-Gewebe bilden. Diese Knoten können Beschwerden verursachen. Sie haben keine gutartigen Knoten aus Muskel-Gewebe in der Muskelschicht Ihrer Gebärmutter.
keine Hinweise auf Adenomyosis uteri	Auch in der Muskelschicht der Gebärmutter kann Gewebe wachsen, das der Gebärmutter-Schleimhaut ähneln. Das wird das auch „Adenomyosis uteri“ oder „Endometriosis genitalis interna“ genannt. Es gibt bei Ihnen keine Hinweise auf Gewebe in der Muskelschicht der Gebärmutter, das der Gebärmutter-Schleimhaut ähnelt.
Cervix und Ovar bds. unauffällig, scharf abgrenzbar,	Der untere, schmale Teil der Gebärmutter heißt Gebärmutter-Hals. Die Eierstöcke liegen rechts und links von der Gebärmutter im Becken. In den Eierstöcken reifen die Eizellen heran. Ihr Gebärmutter-Hals und Ihre beiden Eierstöcke sind unauffällig. Man kann sie deutlich von ihrer Umgebung unterscheiden.
keine Zysten sichtbar,	Zysten sind mit Flüssigkeit gefüllte Hohlräume. Bei Ihnen kann man im Ultraschall keine Zysten sehen.
Tuba uterina bds. nicht sichtbar.	Eine reife Eizelle wird über die Eileiter in die Gebärmutter geleitet. Man kann Ihre beiden Eileiter in der Ultraschall-Untersuchung nicht erkennen.
Minimale Menge freier Flüssigkeit im Douglasraum.	Bei einer Ultraschall-Untersuchung vom Bauchraum kann man auch sehen, ob sich Flüssigkeit außerhalb der Organe befindet. Solche Flüssigkeit wird auch als „freie Flüssigkeit“ bezeichnet. Freie Flüssigkeit kann ein Hinweis auf verschiedene Erkrankungen sein. Kleine Mengen können aber auch normal sein. In Ihrem Bauchraum befindet sich eine sehr kleine Menge Flüssigkeit außerhalb der Organe. Die Flüssigkeit befindet sich bei Ihnen im Bereich zwischen Gebärmutter und Dickdarm.

	Sie sehen schräg von der Seite auf die rechte Seite vom Becken. 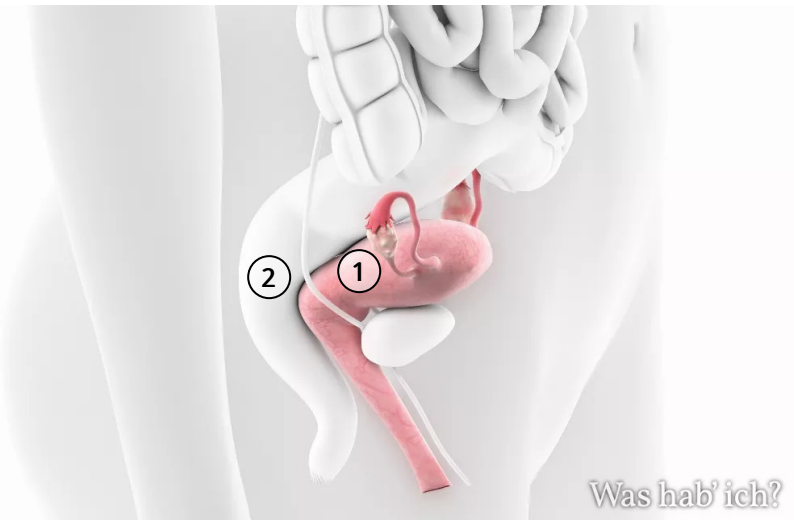 1 Gebärmutter 2 Dickdarm
Laparoskopie-Bericht:	Bericht Ihrer Bauchspiegelung:
	Eine Bauchspiegelung ist eine Operation am Bauch. Sie wird über kleine Schnitte in der Haut durchgeführt. Über die Hautschnitte werden Geräte für die Untersuchung oder Behandlung in den Bauch gebracht. Solche Geräte können zum Beispiel eine Kamera oder eine Zange sein.
Adnexe: Einzelne ca. stecknadelkopfgroße Herde an den Ovarien bds.,	Man hat Ihre Eierstöcke und Eileiter untersucht. Sie haben an beiden Eierstöcken einzelne Endometriose-Herde. Die Endometriose-Herde sind in etwa so groß wie der Kopf einer Stecknadel.
kein Endometriom.	Endometriome sind große Zysten am Eierstock. Sie können sich bei Endometriose bilden. Diese Zysten sind mit Blut gefüllt und haben eine dunkelbraune Farbe. Sie werden auch Schokoladenzysten genannt. Sie haben keine Schokoladenzyste am Eierstock.

Mehrere leicht erhabene, teils rötlich imponierende Endometrioseherde entlang der Sakrouterinligamente bds.	Die Gebärmutter ist durch Bänder und weiteres Bindegewebe mit der Umgebung verbunden. Dadurch wird die Gebärmutter in der richtigen Position gehalten. Es gibt zum Beispiel auf beiden Seiten ein Band, das die Gebärmutter und das Kreuzbein miteinander verbindet. Das Kreuzbein ist ein Teil der unteren Wirbelsäule. Es liegt zwischen der Lendenwirbelsäule und dem Steißbein. Das Kreuzbein verbindet die Wirbelsäule mit dem Becken. Sie haben auf beiden Seiten mehrere Endometriose-Herde entlang der Bänder, die die Gebärmutter und das Kreuzbein verbinden. Diese Endometriose-Herde heben sich ein wenig von ihrer Umgebung ab und sehen teilweise rötlich aus.
	Sie sehen von vorne auf ein Becken einer Frau. 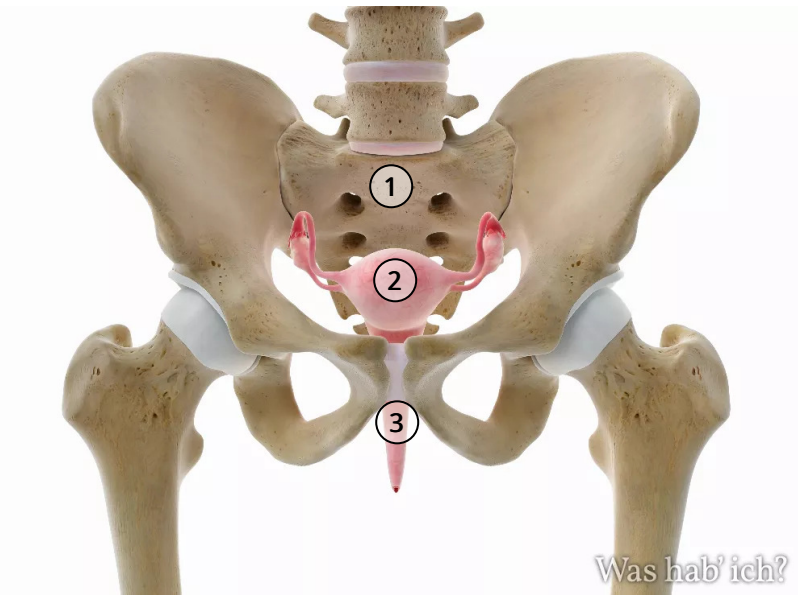 1 Kreuzbein 2 Gebärmutter 3 Scheide
und insbesondere am Peritoneum im Douglasraum.	Das Bauchfell ist eine dünne Haut. Sie kleidet die Bauchhöhle von innen aus und umgibt bestimmte Organe. Sie haben vor allem auch Endometriose-Herde am Bauchfell im Bereich zwischen dem Dickdarm und der Gebärmutter.
Keine Adhäsionen. Daher auch keine Adhäsiolyse erfolgt.	Manchmal kommt es vor, dass Gewebe miteinander verkleben. Verklebtes Gewebe nennt man auch Verwachsungen. Sie haben keine Verwachsungen. Daher musste man in der Operation auch keine Verwachsungen lösen.

Keine Hinweise auf Herde an der Vesica urinaria, Kolon inspektorisch ebenfalls unauffällig.	Es gibt keine Hinweise, dass Sie Endometriose-Herde an der Harnblase haben. Es wurde auch ein Teil Ihres Dickdarms angeschaut. Dieser Teil Ihres Dickdarms sieht beim Anschauen ebenfalls unauffällig aus.
Exzision einzelner Herde zur histologischen Untersuchung	Es wurden einige Endometriose-Herde bei Ihnen herausgeschnitten. Das hat man gemacht, damit man das entfernte Gewebe genauer untersuchen kann. Die Gewebeproben werden unter dem Mikroskop untersucht.
sowie Ablation weiterer kleiner Herde.	Es wurden außerdem kleine Endometriose-Herde verödet.
rASRM: Stadium 2	„rASRM“ ist die Abkürzung für „Revised Classification of the American Society for Reproductive Medicine“. Der rASRM-Score ist eine Skala zur Einteilung der Endometriose nach einer Endometriose-Operation. Für den rASRM-Score werden Punkte danach vergeben, wo man Endometriose-Herde gesehen hat und welche Größe sie hatten. Anhand der Punkte teilt man die Endometriose dann in 4 Stadien ein. Stadium 4 ist das schwerste Stadium. Es gibt auch noch andere Punkte-Skalen für die Endometriose. Sie heißen zum Beispiel ENZIAN und #ENZIAN. Bei Ihnen wurde der rASRM-Score bestimmt. Die Punkte entsprechen bei Ihnen dem Stadium 2. Das entspricht einem milden Stadium der Erkrankung.
Weiteres Procedere:	Weiteres Vorgehen:
Die operativen und medikamentösen Therapieoptionen wurden besprochen.	Die allgemeinen Behandlungsmöglichkeiten durch eine Operation oder mit Medikamenten hat man mit Ihnen besprochen.